Aus der chirurgischen Abteilung des Rätischen Kantons- und Regionalspitals Chur
(Chefarzt: P.-D. Dr. F. BECKER.)

Primär-chronische trockene Osteomyelitis der Fibula

(Beitrag zur Kenntnis der seltenen Osteomyelitisformen)

INAUGURAL-DISSERTATION

zur Erlangung der Doktorwürde der medizinischen Fakultät der Universität Basel

vorgelegt von

JOSEF SCHENK

Oberbüren (St. Gallen)

1944

Gebr. Oberholzer, Buchdruckerei, Uznach.

Von der medizinischen Fakultät Basel genehmigt auf Antrag von Professor Dr. C. Henschen am 7. Juni 1943.
Promotion: 15. Juli 1943.

Digitized by the Internet Archive
in 2026

https://archive.org/details/IA41546713_0059

Aus der chirurgischen Abteilung des Rätischen Kantons- und Regionalspitals Chur
(Chefarzt: P.-D. Dr. F. BECKER.)

Primär-chronische trockene Osteomyelitis der Fibula

(Beitrag zur Kenntnis der seltenen Osteomyelitisformen)

INAUGURAL-DISSERTATION

zur Erlangung der Doktorwürde der medizinischen Fakultät der Universität Basel

vorgelegt von

JOSEF SCHENK

Oberbüren (St. Gallen)

1944

Gebr. Oberholzer, Buchdruckerei, Uznach.

R. UNIV.
BIBLIOTHEEK
LEIDEN

MEINEN LIEBEN ELTERN

IN DANKBARKEIT GEWIDMET.

I. Ueber Osteomyelitis im allgemeinen.

Das Problem der Osteomyelitis gehört wohl zu den meist behandelten der gesamten Chirurgie und wird immer wieder zum Gegenstand heftiger Diskussionen. In jeder Fachschrift erscheinen alljährlich zahlreiche Abhandlungen, Berichte von Beobachtungen, neuen therapeutischen Vorschlägen, Nachrichten von besonders interessanten Fällen, sei es in Bezug auf Erreger, seltene Lokalisationen, Eigenart des Krankheitsverlaufs oder sei es wegen ungewöhnlich guter Erfolge eines neu angewandten Heilverfahrens. Die Osteomyelitis hat die Entwicklung der Chirurgie miterlebt; von Zeit zu Zeit wurden in Bezug auf Aetiologie, Diagnostik, Behandlung etc. Marksteine aufgestellt, die aber wegen neuer Kenntnisse von Ursache und Verlauf der Krankheit, wegen Fortschritten in Bakteriologie und Heilmethoden, besonders aber wegen der im Laufe der Zeit gesammelten Erfahrungen entweder ganz umgestürzt oder doch revisionsbedürftig wurden. Diese Tatsachen sind zum Teil im Charakter der Osteomyelitis als Infektionskrankheiten bedingt. Als *Erreger* kommen alle pyogenen Mikroorganismen in Frage. An erster Stelle steht der Staphylococcus aureus (nach gewissen Autoren in über 90 % der Fälle). Diesem folgen nach Lexer Mischinfektionen von Staphylococcus pyogenes aureus mit Staphylococcus albus oder auch mit Streptococcen zusammen. Seltener sind weiße Staphylococcen oder Streptococcen als alleinige Erreger. Eine Ausnahme bilden die Erkrankungen der Kleinkinder. Bei diesen soll nach Green und andern Autoren der Streptococcus doppelt so häufig wie der Staphylococcus aureus als Erreger gefunden werden. Noch seltener sind Pneumococcen, Thyphus- und Colibacillen, Gonococcen und Influenzabacillen. Als besondere Rarität berichtet Talbot von einem Osteomyelitisfall durch den Friedländer'schen Pneumobacillus.

Diese große Zahl von Krankheitserregern mit verschiedener Infektiosität und Pathogenität liefert außer der verschiedenen Abwehrreaktion des Organismus den besonderen Grund für die Vielgestaltigkeit des Erscheinungsbildes und der Formen, der *Osteomyelitis*. So schreibt Philipowicz: Das eine Mal erscheint sie als eine fudroyante, in wenigen Tagen zu Tode führende septische Allgemeininfektion, im andern Falle als ein typisches

Leiden mit sozusagen klassischem Verlauf und Bildung von Abszeß, Sequester und Totenlade, wieder ein anderes Mal als ein kaum bemerktes, vielleicht nur mit leichter Schmerzhaftigkeit und geringer Temperatursteigerung einhergehendes Unwohlsein, bis vielleicht erst nach Jahr und Tag eine Verdickung des Knochens, ein Röntgenbild den wirklichen Charakter des Leidens aufdeckt. Außer von individuellen und bakteriellen Unterschieden wird die Vielgestaltigkeit des Krankheitsbildes noch vermehrt durch regionäre Unterschiede.

V. Gaza und andere glauben daher auch in therapeutischer Hinsicht die Verschiedenheit im Verhalten der einzelnen Chirurgen mit geographischen Unterschieden in der Schwere der Erkrankung erklären zu können. Die Osteomyelitis in Greifswald und Rostock verlaufe nach v. Gaza wesentlich schwerer als die in Leipzig und Göttingen. In wieweit diese regionären Unterschiede zutreffen, wird noch die Zukunft lehren.

In Bezug auf die *pathologisch-anatomischen Veränderungen* bei der Osteomyelitis sind wesentliche neue Befunde seit Jahren nicht festgestellt worden. Als *Infektionswege* kommen vor allem die exogene und die haematogene Infektion vor. Liegt eine exogene Infektion vor, wird der Erreger gewissermaßen eingeimpft, entsteht zuerst eine entzündliche Veränderung des Periostes, in deren weiterem Verlauf sich dann der subperiostale Abszeß bilden kann, wobei das Periost vom Knochen abgehoben wird. Da die oberflächlichste Schicht der Corticalis in enger Beziehung zum Periost steht, wird der Knochen durch die entzündlichen Veränderungen usuriert, es kommt zu einer corticalen Entzündung und Nekrose. Die Eiterung kann zur Weichteilphlegmone, zum Durchbruch und auf diese Weise zur Fistelbildung führen. Die Entzündung kann aber auch auf das Knochenmark übergreifen. — Nicht auszuschließen ist die Möglichkeit der Knocheninfektion auf dem Lymphweg und durch die Saftspalten, z. B. bei einer eitrigen Entzündung in der Umgebung eines Furunkels. — Sehr viel häufiger aber entsteht die Osteomyelitis auf *haematogenem* Weg. Die Erreger können sich dann sowohl im Periost wie im Knochenmark selbst ablagern. Ist ihre Menge und Pathogenität genügend groß und das Abwehrvermögen des Körpers herabgesetzt, so kommt es zur Osteomyelitis. Bleibt der Entzündungsherd umschrieben, lokalisiert und kommt es zur Einschmelzung daselbst, entsteht der Markabszeß. Breitet sich die Infektion aber diffus fortschreitend im ganzen Knochenmark des betreffenden Knochens aus, erscheint das Bild der Markphlegmone. Schließlich können die Eitererreger auch in die gefäßführenden Kanäle des kompakten Knochens gelangen, sei es durch Fortleitung vom entzündeten Knochenmark, sei es vom Periost aus.

So sind in der Regel alle drei Teile, Knochenhaut, Mark und Kompakta mehr oder weniger befallen, sodaß die Bezeichnung «Osteomyelitis» zwar *trotzdem* üblich, path.-anat. aber nicht richtig ist.

Durch die eitrige Entzündung mit Giftwirkung und Gefäßschädigung wird Knochensubstanz nekrotisch. So wird die übliche lange Heilungsdauer mit dem Uebergang ins Stadium der *chronischen Osteomyelitis* erklärlich, mit den im Granulationsgewebe sich entwickelnden Osteoklasten und dadurch bedingter Resorption von Knochensubstanz (rarifizierende Ostitis), wird nekrotischer Knochen aus dem Zusammenhang des gesunden herausgelöst, entsteht der Knochensequester. Wird dieser allseitig von einer Schale neugebildeten Knochens umschlossen, spricht man von einer Totenlade.

Der *Ausgangsherd* der ins Blut gelangten Keime ist teils bekannt. Er kann von Tonsillitis, Sinusitis, Furunkel, Impetigo, Appendicitis, Zahngranulomen usw. ausgehen und sich als kleine Coccenembolie oder als infizierte Thromboembolie, die bei entzündlich nekrotisierendem Gewebszerfall immer entstehen, in den Kapillaren des Knochens ablagern. Sehr oft aber bleibt die Infektionsquelle unbekannt.

Interessant sind die Beziehungen des Osteomyelitis-Verlaufs zum *Alter* des Kranken. Green führt aus, daß die Osteomyelitis bei Kindern unter zwei Jahren wesentlich anders verläuft als bei älteren Kindern. Die Hauptursache dieses Verhaltens dürfte in der andern Art des Erregers zu suchen sein. Während bei älteren Kindern in 91 % der Fälle Staphylococcus aureus in Frage kommt, konnten bei Kleinkindern in 63 % haemolytische Streptococcen nachgewiesen werden. Die unmittelbare Mortalität bei Kindern unter zwei Jahren war sehr groß; sie betrug 21 %, bei den Kindern unter vier Monaten sogar 44 %. Konnte aber die Allgemeininfektion bekämpft und eine Lokalisierung des Prozesses erreicht werden, so war der Verlauf relativ günstig. Die Wunden heilten sehr rasch nach der Incision, ausgedehnte Sequestrierung und Recidive waren selten. Dementsprechend kamen auch nur wenige Deformitäten im Endzustand zur Beobachtung.

Eine große Verschiedenheit zeigt ebenfalls die zahlenmäßige Verteilung der Krankheit auf die verschiedenen Altersabschnitte des Menschen. Es ist Anschütz aufgefallen, daß soviel von Osteomyelitis jenseits des Wachstumsalters die Rede war und er erwähnt, daß nach den großen Erfahrungen der Bruns'schen Klinik etwa 90 % der Fälle im jugendlichen Alter erkranken. Jenseits der Dreißigerjahre sei die Erkrankung so selten, daß

man immer sehr genau forschen müsse, ob nicht ein Recidiv einer früheren Krankheit vorliege. — Der Hauptgrund des zahlenmäßigen Uebergewichtes der Osteomyelitis bei jungen Leuten mag nach Lexer hauptsächlich darauf sich beziehen, daß das Mark des jungen Individuums ein aktives und besonders gut durchblutetes ist, während das Knochenfüllmaterial der Aelteren vorwiegend aus Fettmark besteht. Es ist auffallend, wie bei älteren Leuten die Lokalitsation der Oesteomyelitis an der Diaphyse und Metaphyse sich ungefähr die Wage hält, während die Epiphyse und Metaphyse der langen Röhrenknochen bei Jungen weitaus am häufigsten betroffen ist.

Lexer ist der Meinung, daß diese Tatsache durch das Festhalten der Bakterien mit Hilfe bakterizieder Stoffe und durch die Anziehungskraft phagozytierender Zellen (Kapillarendothelien, Adventitiazellen) nicht ausreichend erklärt werden, da diese Kräfte vermutlich in der Diaphyse nicht erheblich schwächer seien als in der Metaphyse; ebensowenig genügend durch embolische Anlagen, da andere Knochen viel seltener erkranken. Es komme als wesentlich noch hinzu, daß infolge des großen Gefäßreichtums der jugendlichen langen Röhrenknochen, der physiologischen Hyperaemie mit Blutstromverlangsamung an der Wachstumszone, und infolge der Anordnung feiner Gefäß- und Kapillarschlingen in den Markräumen der Knorpelfugen mit Gefäßsprossen die Verhältnisse für eine mechanische Ablagerung und Ansiedelung der Bakterien gerade in den Metaphysen ganz besonders günstig liegen.

II. Seltene Osteomyelitisformen.

Um die Vielgestaltigkeit des Krankheitsbildes der Osteomyelitis noch besser zu illustrieren, seien im Folgenden einige *Raritäten* in Bezug auf Entstehung, Lokalisation und Verlauf angeführt. So wird von seltenen Osteomyelitisfällen nach Klapp' scher Drahtextension (Biebel: einmal im Calcaneus, einmal im distalen Femurende) berichtet. Strauß teilt eine sekundäre Osteomyelitis als Spätfolge 13 Jahre nach Verschraubung einer Schenkelhalsfraktur mit. Als seltene Lokalisationsformen seien erwähnt: Olecranon, Fersenbein, Jochbein, Schädeldach (Hendrick).

Zu den verhältnismäßig seltenen Formen ist auch die *primär chronische, mehr oder weniger larviert verlaufende Osteomyelitis* zu rechnen, die ein akutes Stadium überhaupt nicht durchmacht; dazu gehört die von Garré, Poncet und Ollier beschriebene Periostitis albuminosa. Sie ist charakterisiert durch Ansammlung einer klebrigen, fadenziehenden, albuminösen, synoviaähnlichen Flüssigkeit unter dem Periost und in den Lagen des Periostes selbst. Bakteriologisch lassen sich mit wenig Ausnahmen die gewöhnlichen Eitererreger, vornehmlich der Staphylococcus aureus nachweisen. Die Krankheit wird auch Osteomyelitis serosa oder non purulenta genannt. Zu den verhältnismäßig seltenen Formen gehört ferner der metaphysär gelegene, sogenannte Brodie'sche Knochenabszeß, der sich bei gelenknahem Sitz oft erst durch die milde und öfters intermittierende Mitbeteiligung des Gelenkes äußert. Obschon der Brodie'sche Abszeß eine Osteomyelitisform ist, unterscheidet er sich nach Rupp durch unwandelbare Charakteristica, nämlich durch das Fehlen von Sequestern, den Sitz und den typisch lavierten Verlauf. Die pyogene Membran, die Brodie vor über 100 Jahren als das Typische des Abszesses betrachtet hat, ist im Frühstadium noch nicht oder nur in geringem Grade vorhanden. Das Krankheitsbild wurde früher sehr selten diagnostiziert. Es ist aber bei sogenannten chronischem Gelenkrheumatismus, bei isolierter Anschwellung großer Gelenke, bei unklaren, sogenannten recidivierenden Gelenkergüssen differential-diagnostisch immer daran zu

denken. Im Röntgenbild ist der Brodie-Abszeß durch die kugelige oder eiförmige Gestalt, die glatten Ränder, die starke Sklerosierung der Wandpartien und durch das Fehlen stärkerer periostaler Wucherungen meist unverkennbar.

Zu den Ausnahmefällen der osteomyelitischen Krankheitsbilder gehört auch der im Folgenden angeführte Fall, der eine Seltenheit in Bezug auf Lokalisation, Verlauf, Erreger und Genese darstellt und deshalb mitteilungswürdig erscheint. Es handelt sich nämlich um eine *diffuse, trockene, primär chronische Osteomyelitis der Fibula durch Staphylococcus albus.*

III. Eigene Beobachtung.

56jähriger Mann, aus gesunder Familie stammend. Seine Eltern seien an Altersschwäche gestorben, seine drei Geschwister seien noch gesund und rüstig.

Patient erinnert sich nicht, Kinderkrankheiten gehabt zu haben. Mit Ausnahme einer 10tägigen Gelbsucht, die er 1911 im Militärdienst durchgemacht habe und gelegentlichen leichten rheumatischen Beschwerden sei er auch später immer gesund gewesen. Kleine Verletzungen seien immer rasch geheilt, ohne zu eitern. Er habe bis zum Unfall regelmäßig seine Arbeit als Briefträger in einem bergigen Gebiet ausgeführt. In letzter Zeit habe er nicht mehr so guten Appetit und einige Kilogramm an Gewicht abgenommen.

Am 5. 6. 41 Fehltritt bei seinem Botengang bergabwärts wegen eines vorstehenden Steines. Im ersten Moment habe es ziemlich stark geschmerzt; er sei aber nicht gestürzt und konnte nachher weitergehen. Zu Hause bemerkte er über dem rechten äußeren Knöchel eine rote Anschwellung. Die Schmerzen seien aber gering gewesen. Am folgenden Morgen konnte er kaum mehr gehen, nur mit Hilfe eines Stockes ein paar Schritte machen. Der Hausarzt stellte eine Fußverstauchung fest und verordnete Umschläge mit essigsaurer Tonerde. Im weiteren Verlauf sei die Schwellung zwar nicht verschwunden, die Schmerzen blieben erträglich und die Temperatur blieb nach anfänglichen Schwankungen immer um 37. Der Fuß aber konnte nie voll belastet werden. Weil sich nach 5 Wochen die Rötung und Schwellung, sowie die übrigen Beschwerden nicht besserten, die Schmerzhaftigkeit sich sogar weiter auf das Wadenbein kniewärts ausbreitete, veranlaßte der Hausarzt die Hospitalisation.

Befund: bei Spitalaufnahme am 9. 7. 41: Kleiner, 56jähriger, mittelkräftiger Mann in herabgesetztem Ernährungszustand. Haut blaß. Sensorium frei. Temperatur und Puls kaum erhöht.

Aus dem Befund der allgemeinen Durchuntersuchung seien erwähnt: Zähne, soweit vorhanden, ohne Caries. Keine Struma, keine fühlbaren Lymphknoten am Hals. Herz und Lungen sowohl klinisch wie bei der Röntgendurchleuchtung ohne krankhaften Befund. Keine pathologischen Reflexe.

Oertlicher Befund: Ueber dem Malleolus externus des rechten Fußes besteht eine etwa handtellergroße, pastöse Geschwulst, kaum fluktuierend. Die Haut darüber ist verdünnt und violett-rot verfärbt. Eine Druckempfindlichkeit besteht an umschriebener zentraler Stelle der Geschwulst. Die Haut der Umgebung ist normal. Lymphangitis oder vergrößerte und schmerzhafte Lymphknoten in den Leisten sind nicht festzustellen. Keine Frakturzeichen, Fußbewegungen normal, kein Stauchungsschmerz. Der Gang ist unsicher und wegen Schmerzen stark behindert.

Röntgenaufnahme vom 10. 7. 41: Keine Fraktur erkennbar, hochgradige fleckige Knochenaufhellung der Fibula rechts, namentlich am distalen Ende, in geringem Grade auch am distalen Tibiaende, subchondral. (s. Abb. 1).

Bei einer am 12. 7. 41 vorgenommenen Punktion kann keine Flüssigkeit aspiriert werden .

Weitere Untersuchungen ergeben:

Blutsenkungsreaktion 46/52 nach 1 und 2 Stunden,
Wassermann'sche Reaktion im Blut negativ.
Calciumspiegel: 14,2 mgr. %,
Körpergewicht: 48 kg.
Subfebrile Temperaturen (zwischen 36,5 und 37,5 ° schwankend)
Puls 80
Blutbild: Haemoglobin 90%, Erythrocyten 4 940 000,
Färbeindex 0,91, Leucocyten 12 600, Differenzierung normal.

Am 22. 7. 41 besteht lokalisierte Fluktuation in der Mitte der infiltrierten Stelle. Punktion ergibt etwas Blut: bakteriologischer Befund: Staphylococcus albus.

Unter der Vermutungsdiagnose «Infiziertes Haematom nach Fußdistorsion mit akuter posttraumatischer Knochenatrophie» wird der Kranke vorübergehend nach Hause entlassen.

Am 6. 8. 41 Wiederaufnahme bei wenig verändertem Allgemein- und Lokalbefund. Körpergewicht 49,5, Urin oB. Blutsenkung 22/37. Leucocyten 10 800, Calciumspiegel im Blut 11,5 mgr. %. Temperatur und Puls normal. Grundumsatzbestimmung um 17 % erhöht. Bettruhe, Heißluftbehandlung, Calcium per os.

Am 18. 8. 41 nochmalige Punktion der Weichteilinfiltration. Es wird ganz wenig Blut mit gelblich-weißem Depot aspiriert. Bakteriologische Untersuchung: Staphylococcus albus .

Eine Röntgenkontrolle am 18. 8. 41 ergibt Zunahme der fleckförmigen Aufhellungen. Fleckige Atrophie auch im rechten distalen Tibiaende und im Fußwurzelskelett.

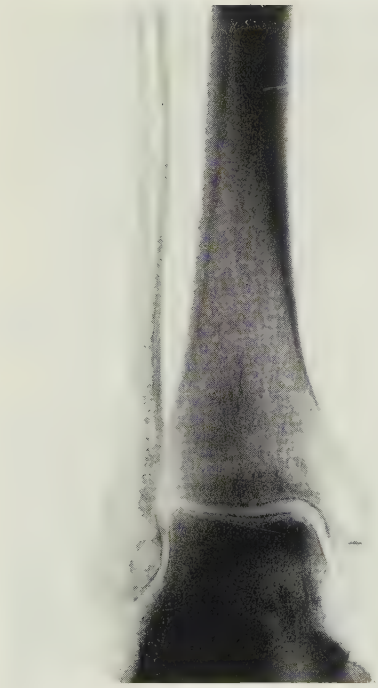

Abb. 1.

Hochgradige fleckige Knochenaufhellung der Fibula rechts, namentlich am distalen Ende, in geringem Grade auch am distalen Tibiaende, subchondral.

Am 23. 8. 41 Incision und Drainage der Einschmelzung: Kein Eiter, aber rötliches Granulationsgewebe. Histologische Untersuchung des Granulationsgewebes (Schweizer. Forschungsinstitut Davos, Prof. Berblinger): Chronische, eitrige Entzündung mit Neubildung von Bindegewebe; umschriebene Ansammlungen von Erythrocyten mit ausgelaugtem Haemoglobin, kein freies Blutpigment.

September 1941 Cibazolkur mit Senkung 20/26, Leucocyten 8 100.

4. 10. 41 Leichte Besserung nach der Cibazolkur. Röntgenkontrolle: Veränderungen an der Fibula noch stärker. Stellenweise auch größere Aufhellungsherde, auch in der Corticalis. Sehr starke fleckige Atrophie im distalen Ende der Tibia und in der Fußwurzel.

Am 8. 10. 41 *Freilegen der Fibula* am Uebergang zwischen mittlerem und distalem Drittel: Periost schwartig verdickt. Man kann mit dem Scalpell ohne Mühe die Corticalis durchschneiden und die Markhöhle der Fibula eröffnen, da das Knochengewebe auffallend weich ist. Die Corticalis ist an einzelnen Partien eher etwas verdickt, aber nicht sklerotisch. In der Markhöhle kein Eiter, kein Exsudat, auch nicht subperiostal: Gewebe auffallend trocken. Es werden Teile des Periostes, der erweichten Corticalis und des Marks herausgeschnitten und zur histologischen Untersuchung eingeschickt. Eine solide Brücke der Fibula bleibt bestehen, so daß die Kontinuität des Knochens nirgends unterbrochen ist. Histologische Untersuchung (Prof. Berblinger, Forschungsinstitut, Davos): In den Weichteilen chronische, entzündliche Infiltration, vorwiegend Lymphocyten, Fibroplasten, nur wenig Eiterkörperchen. Die Entzündung breitet sich im Bindegewebe aus und zwischen quergestreiften Muskelfasern. Die Knochenstücke zeigen lakunäre Knochenresorption und zum Teil Markfibrose mit Resten von entzündlicher Infiltration. Diagnose: *Chronische Osteomyelitis.* Bakteriologisch: Staphylococcus albus.

Weiterer Verlauf: Die Operationswunde heilt per secundam. Am 22. 11. 41 hat sich die Wunde geschlossen. Körpergewicht konstant, 52 kg. Temperatur afebril. Blutsenkung 11 und 25 mm. nach 1 und 2 Stunden. Leucocyten 12 400. Subjektiv besteht immer noch ein mäßiger Spannungsschmerz in der rechten Wade, objektiv schon nach kurzer Belastung ödematöse Schwellung des rechten Unterschenkels. Behandlung: resorbierende Verbände, Wärme, Schwefelbäder etc.

11. 12. 41 Austritt bei gutem Allgemeinbefinden; Körpergewicht konstant; afebrile Temperatur; Leucocyten 9 700. Blut-

körperchensenkungsgeschwindigkeit noch leicht erhöht: 13/24; es besteht nur noch eine kleine, kaum sezernierende Fistel. Spannung im ganzen rechten Unterschenkel und auch die Schwellung, die bei Belastung auftrat, wesentlich gebessert.

Verlauf vom 11. 12. 41 — 14. 12. 42: Wie wir nachträglich erfahren, schloß sich 4 Wochen nach Spitalentlassung die Fistel. Patient empfand noch leichte ziehende Schmerzen und wies vereinzelt subfebrile Temperaturen auf. Die Behandlung bestand in Hochlagerung, Umschlägen und Bädern. Der Fuß konnte noch längere Zeit nicht belastet werden. Der Zustand besserte sich später zusehends. Anfangs September 1942 war Patient in der Lage, seine Arbeit als Briefträger wieder teilweise aufzunehmen und ist seit Oktober 1942 wieder voll arbeitsfähig.

Befund am 14. 12. 42: Subjektiv klagt Patient über keine Beschwerden mehr, abgesehen von leichter Anschwellung über dem rechten Knöchel nach langem, strengem Gehen.

Der Allgemeinzustand ist unverändert gut. Mit leichtem Hinken versieht der Pat. seine Arbeit. Das ganze rechte Bein ist gegenüber dem linken leicht atrophisch (größter Wadenumfang rechts 29,5, links 31 cm.), Bewegungen im obern und untern Sprunggelenk sowie im Kniegelenk vollständig frei und beschwerdelos. Keine Fistel vorhanden. Die etwa 8 cm. lange Narbe im mittleren Drittel des rechten Unterschenkels, herrührend von der operativen Freilegung der Fibula am 8. 10. 41, ist reizlos. An der lateralen Seite des untern Drittels des rechten Unterschenkels besteht eine ovaläre, etwa kleinhandtellergroße, 1 cm. über die Oberfläche sich erhebende, deutlich fluktuierende Geschwulst, die wohl als subcutaner, von der Osteomyelitis herrührender Senkungsabszeß zu werten ist. Die Schwellung verursacht keine Beschwerden; sie zeigt deutliche Uebererwärmung der Haut gegenüber der Umgebung.

Röntgenkontrollaufnahme vom 14. 12. 42: Fibula im ganzen Schaftgebiet ziemlich unregelmäßig verdickt, teils durch Corticaliszunahme, teils durch periostale Knochenbildung bedingt. Die früheren Aufhellungsherde sind fast völlig verschwunden. Atrophie im distalen Unterschenkelabschnitt und in der Fußwurzel geringer, nicht mehr ausgesprochen fleckförmig, sondern gleichmäßig (Abb. 2).

Abb. 2.

Fibula im ganzen Schaftgebiet ziemlich unregelmäßig verdickt, teils durch Corticaliszunahme, teils durch periostale Knochenbildung bedingt.

IV. Epikrise.

1. Form der primär-chronischen Osteomyelitis.

Bei epikritischer Betrachtung des vorliegenden Falles ist er wohl ohne Zögern zu den seltenen, *primär chronisch verlaufenden Formen der Osteomyelitis* zu zählen, die ein akutes Stadium überhaupt nicht durchgemacht haben. Es ist zwar in Erwägung zu ziehen, daß, wie Zadeck schreibt, bei Erwachsenen auch akute Osteomyelitiden gelegentlich heimtückisch und schleichend mit anfänglich nur mäßig erhöhter Temperatur und geringer Leucocytenzahl verlaufen können, später aber im Gegensatz zu unserem Fall an Intensität stufenweise mit hoher Temperatur und stark erhöhten Leucocytenwerten zunehmen. Dabei ist zu berücksichtigen, daß die Osteomyelitis des Erwachsenen fast immer ein Recidiv einer im jugendlichen Alter durchgemachten eitrigen Knochenentzündung darstellt. Unser Patient aber blieb während der ganzen Krankheitsdauer afebril bis subfebril, und seine Leucocytenwerte schwankten zwischen 8 000 bis 12 000. Auch die intensiven Schmerzen eines akuten Stadiums waren nie vorhanden; bei ruhiger Lagerung war der Patient beschwerdefrei, und die Schmerzen stellten sich nur bei Belastung des Fußes ein. In der Kindheit hat er mit Bestimmtheit nie eine Osteomyelitis durchgemacht.

Es drängt sich die Frage nach der Einordnung unseres Falles in eine Form der primär chronischen Osteomyelitiden auf. Wie einleitend erwähnt wurde, unterscheidet man drei hauptsächliche Formen:

Die Osteomyelitis albuminosa (Ollier) oder serosa, non purulenta, oder auch feuchte Form genannt, weil bei ihr eine vermehrte Sekretion festgestellt wird und sich das Sekret entweder nach außen entleert oder sich unter dem Periost in größerer oder kleinerer Quantität ansammelt und so die Knochenhaut mehr oder weniger vom Knochen abhebt. Der Erreger dieser Form ist nicht selten der weiße Traubenkokkus.

Die zweite der primär-chronischen Osteomyelitisformen ist im Gegensatz zu ersterer eine trockene, sklerosierende Osteomyelitis (Garré). Wenn auch die Sklerosierung nur sehr langsam auftrat und sich erst etwa 1½ Jahre nach Beginn der Erkrankung

röntgenologisch bemerkbar zu machen beginnt, dürfte die Osteomyelitis unseres Patienten doch in diese Kategorie einzureihen sein. Die Sekretion aus den sich gebildeten Fisteln war stets gering, die Fibula anläßlich der Probeexcision in allen Schichten auffallend trocken. Nie zeigte sich weder das albuminöse Sekret noch eitrige Flüssigkeit.

In weiter zeitlicher Entfernung dieser granulierenden Entzündungen trat dann die für die sklerosierende, primär chronische Osteomyelitisform ausgesprochen charakteristische Knochenneubildung auf, die zur Ausfüllung der Knochenmarksräume und Verdichtung und Verdickung des Knochens führte. Statt von sklerosierender Ostemyelitis könnte man in diesem Fall vielleicht besser von kondensierender Ostitis und ossifizierender Periostitis sprechen.

All diese Befunde sind aus den Röntgenaufnahmen, die im Verlauf der Krankheit aufgenommen, wie auch aus dem Kontrollbild, das 1½ Jahr nach Beginn der Erkrankung hergestellt wurde, klar und eindeutig ersichtlich.

Ausnahmsweise wurde aber bei dieser sklerosierenden, trockenen Osteomyelitis nicht, wie so oft, der haemolytische Streptococcus, sondern der für die albuminöse, nasse Form typische Staphylococcus albus festgestellt.

Als dritte Form der primär chronischen Osteomyelitiden wäre noch der Brodie'sche Knochenabszeß zu erwähnen, der einzig und allein aber schon mangels der röntgenologischen Charakteristica, wie wir sie weiter oben angeführt haben, von vorneherein ausgeschlossen werden kann. Auch ist der Brodie'sche Knochenabszeß eine scharf umschriebene Erkrankung des Knochenmarks, während sich die Affektion bei unserem Fall diffus beinahe in der ganzen Fibula ausgebreitet hat.

2. Erreger der primär-chronischen Osteomyelitis.

Der milde und schleichende Verlauf der ganzen Krankheit wird vorzüglich in der Art des Erregers zu suchen sein. Lexer schreibt darüber: Der Staphylococcus albus findet sich häufig als Erreger gelinder Eiterungen, da er fast stets auf der Haut, auch in der unverletzten Epidermis sich findet; auf diese Weise ruft er oft Nacheiterungen und leichte Wundentzündungen hervor, selten aber ist er alleiniger Erreger von Osteomyelitis. Erb berichtet: Obgleich nach alter Erfahrung klinisch scharfe Abgrenzung bakteriologischer Formen der Osteomyelitis kaum möglich ist, gehört die Infektion des Knochenmarks durch Staphylococcus albus wohl vorwiegend zu den von vornherein larviert verlaufenden Formen. Daran ändert die Tatsache nicht, daß hin und

wieder tödliche Allgemeininfektionen durch den weißen Traubenkokkus beschrieben werden. Ferner weist Rauch darauf hin, daß diese gewöhnlichen ubiquitären Bakterien öfters als Erreger schwerer Eitererkrankungen gefunden würden, wenn regelmäßig neben der üblichen Verimpfung des Eiters auf Agar oder in Bouillon auch Spezialnährböden benutzt und die besondern Wachstumsverhältnisse dieser Erreger beobachtet würden; es sei z. B. auf Blutagar nach 48 Stunden Staphylococcus albus in Reinkultur zu erhalten. Daß es auch chronische, banale Osteomyelitiden ohne Nachweis von Erregern geben kann, wurde kürzlich von Henschen berichtet (Fibulaosteomyelitis mit bakteriologisch negativem Befund). In solchen Fällen kommt es offenbar zur sekundären Autosterilisation.

3. Lokalisation der primär-chronischen Osteomyelitis.

Was die Lokalisation anbetrifft, ist sie in der dargestellten Form von isolierter, diffuser, primär chronischer Osteomyelitis der Fibula kaum je in der Literatur beschrieben worden. Clairmont zitiert zwar fünf Osteomyelitisfälle der Fibula, wovon aber zwei akut durch hämatogene Streuung von einem Furunkel aus entstanden, die restlichen drei sekundär-chronische Erkrankungen waren, deren akutes Stadium einige Jahre zurücklag, alle aber eine Teilerscheinung einer Allgemeinerkrankung darstellten; der Ausgangspunkt bei diesen Fällen akuter und sekundär-chronischer Osteomyelitis der Fibula lag nach Clairmont in der Fibula-Diaphyse. In unserem Fall saß der Ausgangspunkt in der distalen Metaphyse.

4. Prognose der primär-chronischen Osteomyelitis.

In prognostischer Hinsicht ist die chronische Osteomyelitis keineswegs als schlecht zu betrachten. Ein recht großer Prozentsatz kommt über kurz oder lang zur volltsändigen Ausheilung. Anderseits aber hängt doch über jedem Osteomyelitiskranken ein Damoklesschwert; er ist nie sicher vor neuen Schüben, die ihn, nachdem er dem Schicksal entronnen zu sein glaubt, wieder für Wochen und Monate auf sein Krankenlager zurückwerfen. Nicht so selten kommt es auch vor, daß der schon jahrelang «Geheilte» einen Rückfall erleidet (oft mit Rötung, Schwellung, Abscedierung, Spontandurchbruch, Fistel etc.), durch ein vielleicht ganz geringes Trauma, dessen Heilung wieder viele Monate in Anspruch nehmen kann. Dieser Vorgang ist mit der Tatsache zu erklären, daß im Gebiet einer abgelaufenen Infektion oft abgekapselte, stumme Infektionsherde bestehen bleiben und durch irgend ein Ereignis,

z. B. ein Trauma, bei dem es zum Bruch der Barrière kommt, die Bakterien wieder virulent werden. Auch bei einer chronischen Osteomyelitis kann es gelegentlich einmal zur Bakteriämie oder Pyämie mit Metastasen kommen oder gar zur fudroyant verlaufenden Sepsis mit Exitus letalis. Endlich sind noch die Fälle zu erwähnen, bei denen der chronisch entzündliche Herd ewig nicht zur Ruhe zu kommen scheint, deren Fisteln Jahre und Jahrzehnte lang offen bleiben und sezernieren. Der Patient stirbt dann oft nicht an diesem primären Leiden, sondern an einer interkurrenten Krankheit, oder an einer Komplikation, die sich aus der Chronizität ergibt; eine besondere Gefahr der chronischen Osteomyelitis ist die Amyloidose, bei der es sich nach Lexer um eine Art Immunitätsreaktion handelt; zerfallendes Leucocyteneiweiß sei das Antigen. Die Amyloidose entstehe durch eine Störung des Eiweißstoffwechsels, durch Ansammlung dieser Stoffe im Blut und durch Ablagerung an disponierten Stellen des Körpers (Darm mit hartnäckigen Durchfällen, Niere mit schwerer Albuminurie, bzw. Oedem und Urämie). Breitfellner berichtet von einem Fall mit akuter Nebenniereninsuffizienz, Kollaps und Tod bei Amyloidose nach chronischer Osteomyelitis und empfiehlt zur Prophylaxe das Vermeiden selbst der geringsten operativen Eingriffe, und der Einwirkung von Röntgenstrahlen; falls diese Maßnahmen doch notwendig wären, soll man den Kranken mit einem Nebennieren-Rindenhormonpräparat vorbereiten.

Als eventuelle Folgen einer fortbestehenden chronischen Osteomyelitis sind noch Spontanfrakturen und Infraktionen, pathologische Luxationen und Subluxationen, Verbiegungen und Epiphysenlösungen, Verkürzungen und Verlängerungen etc. zu erwähnen. Für den begutachtenden Arzt von großer Wichtigkeit ist nach Rauch ferner die Tatsache, daß noch viele Jahre nach dem ersten Auftreten einer Knochenmarkseiterung irgendwo im Körper als einfache Sekundärerscheinung ein Eiterprozeß auftreten kann.

Aus all dem Gesagten geht klar hervor, daß wir bei unserem Kranken heute, ein Jahr nach Spitalentlassung, noch keine eindeutige Prognose hinsichtlich seiner Knochenerkrankung stellen können. Wenn seine Aussichten quoad vitam momentan auch absolut gute sind und der Patient subjektiv über gar keine Beschwerden klagt, ja täglich seinen Briefträgerposten 100%ig versieht, und auch objektiv die Funktionen des Gliedes trotz einer leichten Muskelatrophie wieder vollständig vorhanden sind, ist nicht auszuschließen, daß im Verlauf des chronischen Leidens und bei dessen Abheilung latente Krankheitsherde sich gebildet haben; auch weist das heutige Röntgenbild noch einige Aufhellungsherde

auf, über deren Schicksal und Verlauf wir keine Klarheit haben. Wir dürfen aber doch sagen, daß unser Patient zur Zeit außerhalb der unmittelbaren Gefahrzone ist, da es den Anschein macht, daß das heimtückische Leiden doch nach einer vollständigen Heilung hin tendiert; der allmähliche Uebergang in die Sklerosierung ist prognostisch in der Regel günstig aufzufassen.

5. Differentialdiagnose der primär-chronischen Osteomyelitis.

Ohne bakteriologischen und histologischen Befund kann die Differentialdiagnose der chronischen Osteomyelitis oft auf große Schwierigkeiten stoßen. Von vorneherein sind einmal die spezifischen Osteomyelitiden wie tuberkulöse, typhöse und luetische auszuschließen. Zur Klärung mancher Fälle dürfte die Antistaphylolysinreaktion herangezogen zu werden verdienen. Von eminenter Wichtigkeit in prognostischer und therapeutischer Hinsicht ist die Unterscheidung der primär-chronischen Osteomyelitis gegen Tumoren: Riesenzelltumoren, osteogene Sarkome, multiple Myelome, Karzinome und Karzinommetastasen, multiple Enchondrome etc. Außer Anamnese, klinischer und Laboratoriumsuntersuchung kann das Röntgenbild zur differentialdiagnostischen Abklärung beitragen. Nach allgemeiner Ansicht bietet differential-diagnostisch die größte Schwierigkeit das Ewing-Sarkom, das sich, wie die primär-chronische Osteomyelitis, durch mäßige Schmerzen, mittlere Temperatursteigerung und Leucocytose äußert; bei unserem 56jährigen Kranken kam es aber kaum in Frage, da das Ewing-Sarkom hauptsächlich eine Erkrankung des jugendlichen Alters ist. Es ist ferner zu denken an eine Ostitis deformans Paget, an eine Osteodystrophia fibrosa localisata oder generalisata Recklinghausen oder andere cystische Knochenveränderungen. In unserem Fall kam anfänglich eine starke, besonders grobfleckige, posttraumatische, sogenannte Sudeck'sche Knochenatrophie in Frage, umsomehr als im distalen Tibiaende und in der Fußwurzel ein ähnlicher Röntgenbefund festgestellt wurde. Sehr oft kann auch die Röntgenuntersuchung den Zweifel nicht beheben, bis eine Biopsie wirklich Klarheit verschafft. — Man darf deshalb schon aus diagnostischen Erwägungen, besonders wenn neben einer banalen Entzündung auch ein bösartiger Tumor in Frage kommen kann, sich nicht einseitig und zu lange auf die konservative Therapie verlassen und versteifen, sondern unter Umständen schon frühzeitig eine Freilegung und genügend große Excision zwecks histologischer Untersuchung vornehmen.

Wie schwierig manchmal die differential-diagnostische Abklärung der primär-chronischen Osteomyelitis sein kann, geht aus

verschiedenen Mitteilungen des Schrifttums hervor. Es seien erwähnt:

Breitländer: 24jähriger Mann mit anhaltenden Schmerzen im Unterschenkel, für die klinisch kein bestimmter Anhaltspunkt gefunden wird. Röntgenuntersuchung ergibt umschriebene Aufhellung im distalen Teil der Tibia. Die Diagnose wird von drei Begutachtern auf Osteomyelitis gestellt; der 4. Begutachter (Breitländer) vermutet eher Tumor oder Ostitis fibrosa. Probeexcision und histologische Untersuchung ergibt Knochenumbau, Ostitis fibrosa nicht ausgeschlossen. Röntgenologische Untersuchung ergibt zunehmende destruktive Veränderungen. Nochmalige Excision und mikroskopische Untersuchung ergibt schließlich ein Fibrochondrosarkom.

Stahnke: Veränderung der Tibia, als Ostitis fibrosa imponierend (röntgenologisch Cystenbildung), histologisch als rarefizierende Ostitis klargestellt.

6. Behandlung der primär-chronischen Osteomyelitis.

Sowenig wie bei der akuten und der sekundär-chronischen Osteomyelitis operative Behandlung allein in der Lage ist, Heilung herbeizuführen, kann sie dies bei der primär-chronischen Form, abgesehen vielleicht vom Brodie'schen Knochenabszeß. Das Messer des Chirurgen ist bei Erkrankungen bakterieller Natur oft nur als ein unvollkommenes Werkzeug zu betrachten. Gade weist darauf hin, daß nicht nur ein Unterschied besteht in der Behandlung akuter und chronischer Formen, sondern daß auch die Behandlung der primär-chronischen Fälle häufig recht wesentlich von jener der sekundären Form abweicht. Unter den Umständen, daß eine primär-chronische Osteomyelitis gewöhnlich sehr spät oder überhaupt nicht zum Chirurgen gelangt, ist es klar, daß die operative Behandlung dieser Formen gegenüber andern in den Hintergrund tritt. In der Literatur findet man demgemäß nur sehr spärliche Angaben darüber. Philipowicz stellt die Ergebnisse folgendermaßen zusammen: Löhr ist der Ansicht, daß auch diese Fälle zu operieren sind, wenn sich röntgenologisch kleinere und größere Hohlräume nachweisen lassen, deren eitrig-schleimiger oder öliger Inhalt genau auszukratzen ist; anschließend soll das Lebertranverfahren, wie bei der sekundär-chronischen Osteomyelitis, in Anwendung gelangen. Dieses besteht nach Vornahme radikaler, möglichst kahnförmiger Herausmeißelung der Krankheitsherde im Ausfüllen der Knochenhöhlen mit großen Mengen von Lebertransalbe, die als Salbenplombe wirkt und nebst den wirksamen Bestandteilen den Knochen auch vor Austrocknung schützt, die eine weitere Nekrotisierung zur Folge hätte. Auch

Henschen hält das Verfahren für ausgezeichnet; das wesentliche an der hervorragenden Wirkung des Lebertrans sei die schon von Osius im Jahre 1840 als bestimmend erkannte, glückliche «Totalität» seiner Mischung. Er enthält außer dem Vitamin D und dem antiinfektiösen Vitamin A noch Jod, Brom, Phosphor, harzartige Stoffe, Salze, alkaloidartige Fäulnisprodukte und namentlich auch ungesättigte Fettsäuren. Letztere seien ein sehr aktives Mittel gegen Infektionen. Zur Ruhigstellung legt Löhr einen Gipsverband an. Er gibt zu, daß man Recidive nicht sicher ausschließen kann, weil man nicht imstande ist, wirklich in alle, durch dicke, eburnisierte Knochenpartien abgeschlossene Hohlräume zu gelangen. Kroh hat nach radikaler Ausräumung sämtlicher Eiterhöhlen die Blutfüllung nach Schede mit folgender primärer Naht ausgeführt und Heilung erzielt. Hanke hat die Markhöhle vollständig ausgelöffelt, nachdem er einen breiten Span, z. B. von der vorderen Tibiafläche abgemeißelt hatte. Axhausen ist ein unbedingter Gegner von Operationen bei blanden Infektionen, weil er sich nicht entschließen konnte, bei Mangel von Eiternachweis zu operieren und hat sich auf die Knochenregeneration und den Knochenumbauprozeß allein verlassen. Winkelbauer steht ebenfalls auf dem Standpunkt, daß die exquisit larviert verlaufenden Fälle kein Gegenstand operativer Behandlung bilden. Grob wählt den Mittelweg zwischen operativer und konservativer Behandlung, indem er die Arterie freilegt und an verschiedenen Tagen intraarteriell Merkurochrom injiziert, anscheinend mit ausgezeichnetem Erfolg.

Was das operative Angehen der Fibula im Speziellen anbetrifft, das in unserem Fall in Erwägung zu ziehen war, berichtet Clairmont über fünf Fälle akuter und sekundär-chronischer Osteomyelitis, wobei er die Exstirpation der Fibula vornahm; er schreibt dazu Folgendes: Es geschah dies nicht unter strenger Erhaltung der Beinhaut, da eine Wiederbildung des Knochens nicht funktionell wichtig war und die subperiostale Resektion aus anatomischen Gründen an der Fibula sehr viel schwieriger ist. Der Eingriff darf nicht unterschätzt werden. Die Auslösung der Fibula aus den Weichteilen, wobei die Schonung des Nervus peroneus als selbstverständliche Forderung gelten muß, führt zu recht beträchtlicher Blutung und zu einem ausgedehnten Wundbett. Es ist klar, schreibt der Verfasser an anderer Stelle, daß die teilweise oder vollständige Entfernung des Wadenbeines (mit Erhaltung des äußeren Knöchels) ganz anders zu werten ist als die Kontinuitätsresektion aus Humerus, Femur oder Tibia. Nur einmal hatte eine vollständige Regeneration stattgefunden. Im funktionellen Dauerergebnis besteht kein Unterschied, ob diese

Knochenneubildung ganz oder teilweise zustande gekommen oder ganz ausgeblieben ist.

Abgesehen davon, daß diese fünf Fälle, wie oben schon erwähnt, zwei akute Osteomyelitiden und drei sekundär-chronische waren, deren akutes Stadium einige Jahre zurücklag, unterscheidet sich unser Fall von den fünf von Clairmont beschriebenen dadurch, daß der osteomyelitische Prozeß nicht in der Diaphyse lokalisiert war, sondern — wenigstens anfänglich — die stärksten entzündlichen Veränderungen an der distalen Metaphyse, im Gebiet des äußeren Knöchels, aufwies, den Clairmont bei all seinen Operationen zum Schutze des obern Sprunggelenkes erhalten konnte. Infolge dieser Umstände mußte man also sowohl auf die Kontinuitätsresektion als auch auf die Exstirpation von vorneherein verzichten.

Den rein operativen Behandlungsmethoden stehen die konservativen gegenüber, von denen auch in unserem Fall Anwendung gemacht wurde.

Als Chemotherapeutica werden sehr viele Mittel empfohlen und immer wieder neue ausprobiert (z. B. Rivanol, Dakin-Carrel' sche Lösung, Alkohol, Jodtinktur, Zinkchlorür und andere mehr). Watermann und Kemper wollen die chronische Osteomyelitis durch lokale Uebersäuerung heilen. Ihre Methode besteht darin. daß innerlich Amonium chloratum verabfolgt und die Extremität zugleich der Bier'schen Stauung unterworfen wird; dadurch soll eine Uebersäuerung erzielt werden. Brunner erwähnt in seiner Veröffentlichung die Behandlungsmöglichkeit der Osteomyelitis mit Sulfanilamiden, wobei aber für den Erfolg der Chemotherapie bei Osteomyelitis das Krankheitsstadium und die Art des Erregers von ausschlaggebender Bedeutung seien. Domanig berichtet von glänzenden Erfolgen bei sechs akuten Fällen von Osteomyelitis mit Cibazol, Busch und Sandmayr über die Heilung einer schweren chronischen Osteomyelitis, hervorgerufen durch hämolysierende und nicht hämolysierende Staphylococcen, mit Cibazol. — Dem Strom der Zeit folgend, wurde auch bei unserem Patienten eine Cibazolkur durchgeführt und sie schien, wenn auch nicht Heilung, doch vorübergehend wesentliche Besserung bewirkt zu haben. Ein Chemotherapeuticum, das besonders gegen den Staphylococcus albus wirkt, scheint bis heute nicht zu bestehen.

Wertvolle Ergebnisse verspricht man sich besonders vom weiteren Ausbau der Immunotherapie, sei es in Form der Autopyotherapie, des Omnadins, der Vaccinotherapie in Form einer Autovaccine, einer polyvalenten Vaccine, eines Bakteriophagen, eines Rekonvaleszentenserums, oder eines hochwertigen, spezifisch antitoxischen Staphylococcenserums oder sei es in Form von

Bluttransfusionen oder Eigenblut-Injektionen. Die Probleme, die sich mit diesen Heilmitteln verbinden, harren noch eines gründlicheren Studiums und einer reicheren Erfahrung.

Die Radiotherapie haben wir in unserem Fall nicht angewandt; es sind aber große Hoffnungen gesetzt worden auf die natürliche und künstliche Sonnenbestrahlung. Von Philips und Freund sind besonders Röntgenbestrahlungen empfohlen worden. Schöne Erfolge versprach auch die Kurzwellentherapie. Für die in unserem Fall von sklerosierender Osteomyelitis speziell anzuwendende Behandlung schlägt Läwen eine konservative Therapie vor in Form von Hitzeapplikation oder eine chirurgische in Form von Aufmeißelung der Corticalis oder Anbohrung, ohne dabei häufig eine völlige Heilung zu sehen.

Noch viele Behandlungsverfahren werden angepriesen und nicht so selten als allein erfolgreich und heilend betrachtet. Weder die einseitig konservative noch die operative Behandlung wird immer und in jedem Fall voll und ganz genügen; dagegen spricht ja schon die ungeheure Variation im Erscheinungsbild und Verlauf derselben Krankheit. Chirurgische und interne Therapie werden stets, um erfolgreich zu sein, Hand in Hand gehen müssen. — Unser Fall scheint ferner einen Beweis dafür zu liefern, daß nicht immer die kompliziertesten Methoden die besten sind, sondern daß wenige und einfache Mittel das Ziel oft ebensogut erreichen.

7. *Primär-chronische Osteomyelitis und Trauma.*

In Bezug auf die Möglichkeit traumatischer Entstehung der primär-chronischen Osteomyelitis gelten im wesentlichen die gleichen Ueberlegungen und Schlußfolgerungen wie für die akute Osteomyelitis. Bei Betrachtung der Entstehungsmöglichkeiten der Osteomyelitis (Die pyogene Infektion des Knochens von außen; die auf den Knochen fortgeleitete Entzündung aus einem pyogenen Herd der Nachbarschaft und die hämatogene Form der pyogenen Infektion des Knochens, bzw. des Knochenmarks, d. h. die Osteomyelitis im eigentlichen Sinn) ist zur Möglichkeit der traumatischen Genese folgendes zu bemerken: Bei der ersten Möglichkeit besteht kein Zweifel und kann als solche ohne weiteres bejaht werden. Im zweiten Fall, d. h. fortgeleitete Entzündung aus einem benachbarten pyogenen Herd, wird man rein traumatische Genese abzulehnen haben. Findet eine traumatische Einwirkung auf einen vorbestehenden pyogenen Herd statt und tritt anschließend an dieser Stelle eine Osteomyelitis auf, so kann das Trauma als verschlimmernder, aber nicht als kausaler Faktor in Frage kommen. Bei der häufigsten Form, der haematogenen Entstehung, kann die Beurteilung bekanntlich große Schwierigkeiten bereiten. Im All-

gemeinen geht heute die Ansicht mehr als früher dahin, daß die traumatische Entstehung der Osteomyelitis als sehr seltenes Ereignis anzusehen ist. Kirschner sieht sich trotz eingehender Betrachtung der Lehre des «Locus minoris resistentiae», der besonderen Empfindlichkeit und Gefäßversorgung des Knochens, der gefühlsmäßigen Ueberzeugung erfahrener Chirurgen, des «in dubio pro reo» (wegen mangelnder wissenschaftlicher Beweisführung dem Patienten nicht unrecht zu tun), zur Schlußfolgerung genötigt, daß jeder Fall von haematogener Osteomyelitis als traumatisch entstanden dem grundsätzlichen nach abzulehnen ist. Auch nach Rostock wird heute die traumatische Entstehung der nicht exogenen Osteomyelitis fast einmütig abgelehnt; Rosenbach weist ebenfalls auf die Seltenheit der traumatisch entstandenen Osteomyelitis hin. Daß es aber trotzdem traumatisch entstandene Knochenmarkseiterungen gibt, steht außer Zweifel; Rosenbach teilt zwei Krankengeschichten mit, bei denen die Entstehung der Knochenmarkseiterung durch einen Unfall als erwiesen zu betrachten ist. Nach Iselin wird die Möglichkeit der Mitwirkung eines akzidentellen Traumas beim Entstehen einer primären Osteomyelitis nur von ganz wenigen, beruflich einseitig orientierten Autoren abgelehnt. Liniger hat an einem riesigen Sammelmaterial bewiesen, daß leichte, geringfügige Verletzungen ganz außerordentlich selten Osteomyelitis im Gefolge haben.

Wenn wir akute und chronische Osteomyelitis aus Unfallfolge einander gegenüberstellen, ergibt sich nach Iselin, daß die schleichend einsetzenden Formen nur 7% gegenüber den akuten Fällen ausmachen, daß ihre Latenzzeit sehr viel schwieriger zu bestimmen sei; Iselin glaubt nach seinen Erfahrungen die Grenze auf drei Wochen festsetzen zu dürfen, immerhin mit der Voraussetzung, daß nicht unerhebliche Brückensymptome, z.B. dauernde Beschwerden an dem betreffenden Glied, vom Unfalltag zum Ausbruch der Eiterung überleiten. Wie für die akute Osteomyelitis, so gilt für die Anerkennung eines Zusammenhanges zwischen Unfall und Trauma unseres Erachtens auch für die primär-chronische Form die Folgerung von Liniger: Der Unfall muß einwandfrei erwiesen sein; es muß eine erhebliche Einwirkung auf den später erkrankten Knochen stattgefunden haben und die Erkrankung muß im unmittelbaren Anschluß an die Verletzung auftreten.

Die Beurteilung des eigenen Falles in Bezug auf Unfallzusammenhang ist nicht ganz leicht. Nach der Vorgeschichte könnte man wohl an die Möglichkeit denken, daß es durch den angegebenen Unfall vom 5. 6. 41 zu einer Fußdistorsion kam, daß sich daraus die Infektion des Distorsionshaematoms entwickelte und auf dem Boden desselben dann die Osteomyelitis. Wenn man aber den

ganzen Krankheitsverlauf berücksichtigt, vor allem den überaus langsamen chronischen Verlauf in Betracht zieht, so dürfte die folgende Annahme eher mehr Wahrscheinlichkeit für sich haben: daß nämlich bereits zur Zeit des Unfalles der osteomyelitische Prozeß sich in seinem Anfangsstadium abspielte, ohne offenbar erhebliche Beschwerden zu machen und daß der Kranke erst durch den leichten Fehltritt auf die bestehende Erkrankung aufmerksam wurde. In Anbetracht des auffallend chronischen Verlaufs könnte man sich sonst kaum vorstellen, daß fünf Wochen nach dem Unfall bereits ein erheblicher pathologischer Röntgenbefund mit ziemlich großen Aufhellungsherden vorhanden war. Kaum eine akut verlaufende Osteomyelitis macht nach dieser kurzen Zeit derartig erheblichen Röntgenbefund, geschweige denn eine so langsam und larviert verlaufende wie in unserem Fall.

V. Zusammenfassung.

Wir versuchten, im ersten Teil der vorliegenden Arbeit einen kurzen Ueberblick über die Osteomyelitis im allgemeinen zu geben, beschrieben die Erreger, die Verlaufsformen und Erscheinungsbilder der Krankheit, die pathologisch-anatomischen Veränderungen, die Infektionswege und die Unterschiede einer Osteomyelitis im Kindesalter und bei Erwachsenen und leiteten über zu den verschiedenen seltenen Formen der Osteomyelitis.

In der Beschreibung des Krankheitsfalles selbst — *primärchronische trockene Osteomyelitis der Fibula durch Staphylococcus albus* — hielten wir uns an die vorliegende Krankengeschichte, die Befunde der bakteriologischen und histologischen Untersuchung, der Laboratoriumsuntersuchungen, ferner an die zur Verfügung stehenden Röntgenbilder.

Der dritte Teil führt uns in die epikritischen Betrachtungen des angeführten Krankheitsbildes, wobei versucht wird, die Seltenheit des Falles darzulegen, zu beweisen, daß es sich bei der primärchronisch verlaufenden, trockenen, sklerosierenden Osteomyelitis der Fibula um eine Rarität handelt. Es werden auch die Probleme aufgerollt, die zwischen Osteomyelitis und Trauma im Zusammenhang mit den möglichen Infektionswegen bestehen können. Endlich kommt die Therapie zur Sprache, die sich heute in einem noch nicht restlos abgeklärten Stadium befindet.

Auch an dieser Stelle möchte ich Herrn P.-D. Dr. med. F. Becker für die gütige Ueberlassung des Themas und die wertvollen Anregungen meinen herzlichsten Dank aussprechen.

Literatur-Verzeichnis:

Anschütz, Zbl. Chir. *1932*, Nr. 12, Erg. Chir. *28* (1935)

Arnold, Zbl. Chir. *1930*, Nr. 4

Biebl M., Arch. klin. Chir. *192*, 1 (1938), Chirurg *1939*, 385

Böhler L., Technik der Knochenbruchbehandlung im Frieden und im Krieg, Wien 1941

Borshard, Arch. klin. Chir. *173*, 208

Breitfellner M., Chirurg *1937*, S. 180

Breitländer, Zbl. Chir. *1939*, 2422

Brunner, Dtsch. Z. Chir. *255*, 28 (1941)

Campassa M., Ann. ital. Chir. 20, 557 (1941), Z'Org. Chir. *106*, 94 (1942)

Canavero M. ed Maggi E., Policlinico chir. *48* (1941), Z'Org. Chir. *102*, 257 (1941)

Chakir et Münir, Rev. d'Orthop. 24, 60 (1938), Chirurg. *1939*, 386

Clairmont, Chirurg *1937*, 301

Coenen H., Med. Klinik *1929*, 13/15

Domanig, Zbl. Chir. *1942*, 9, 69, 351

Erb, Zbl. Chir. *1930*, 222

Gade H., Nord. Med. *1941*, Z'Org. Chir. *1942*, 586

Green W. Th., Amer. med. Assoc. 105, 1835 (1935), Chirurg *1937*, 188

Green and Shannon, Arch. Surg. *1936*, 32, 462, Chirurg *1937*, 631

Grevillins Chirurg *1942*, 53

Hendrick A., Zbl. Chir. *1939*, 375, Chirurg *1939*, 846

Henschen, Schweiz. med. Wschr. *1943*, 451

Henschen, Chirurg *1934*, Erg. Chir. 1935, 388, Schweiz. med. Wschr. *1928*, Z'Org. Chir. *1928*, 42, 485

Inthorn W., Ueber acute Osteomyelitis, Bruns' Beitr. 167, 595 (1938), Chirurg *1939*, 171

Iselin H., Chirurg *1934*, 697, 797

Kemper, Zbl. Chir. *1931*, 2824

Kirschner, Erg. Chir. *1935*, 388

Kirschner und Nordmann, Die Chirurgie *1940*

Läwen, Chirurg *1939*, 413

Lexer E., Lehrbuch der allgemeinen Chirurgie, *1934*. Bd. I, II

Lombard P., Rev. d'Orthop. *1930*, 17, 639, Zbl. Chir. *1931*, 2355

Looser E., Schweiz. med. Wschr. *1928*, Nr. 6

Lüdin M., Zur Differentialdiagnose seltener Skeletterkrankungen, Basel *1939*

Lüthi A., Schweiz. med. Wschr. *1928*, Nr. 6

Magnus G., Münch. med. Wschr. *1939*, 1, Chirurg *1939*, 609
Mendez und Gret L., Semana med. *1935*, 310
Monnier E., Schweiz. med. Wschr. *1928*, Nr. 6
Orr H. W., Mrit. med. J. *1933*, Nr. 3790, 365, Chirurg *1934*, 819
Philipowicz, Erg. Chir. *1935*, 364
Pusch und Sandmayr, Münch. med. Wschr. *1942*, 89, 31, 687
Reinecke, Zbl. Chir. *1932*, 772
Reuter G., Osteomyelitis und Unfall, Münster i. W. Diss. 1939, Z'Org. Chir. *1941*, 101, 362
Ringel, Zbl. Chir. *1932*, 739
Rippert/Hamperl, Lehrbuch der allgemeinen Pathologie und der path. Anatomie, Berlin *1940*
Rosenbach, Wschr. Unfallheilk. *1939*, 46, 597, Chirurg *1940*, 369
Rostock P., Ther. Gegenw. *1940*, 31, 130, Chirurg *1940*, 624
Rupp F., Zbl. Chir. *1931*, 2567
Sobernheine Z., Schwe. Med. Wschr. *1928*, Nr. 6
Stalmke, zit. bei Coenen
Strauß K., Chirurg *1939*, 793
Talbot et Parlange, Rev. de Chir. *1938*, 57, 271, Chirurg *1939*, 386
Thomsen H., Ref. Z'Org. Chir. *1942*, 104, 275
Zadeck J., Arch. Surg. *1938*, 37, 531, Chirurg *1939*, 610.

Curriculum vitae.

Ich wurde geboren am 7. Mai 1912 in Niederwil bei Goßau, wo ich 7 Jahre lang die Primarschule besuchte und anschließend in Flawil 2 Jahre die Sekundarschule. Dann arbeitete ich während drei Jahren auf dem Landgut meiner Eltern und trat im Herbst 1929 ins Gymnasium in Appenzell ein. Daselbst absolvierte ich die 2. bis und mit der 6. Klasse, die 7. und 8. Klasse am Gymnasium in Stans mit Abschluß der eidg. Maturitätsprüfung. Es folgten im Jahre 1936 die ersten 2 vorklinischen Semester in Freiburg mit Abschluß des erstern und drei Semester in Bern mit Abschluß des zweiten med. Propaedeutikums. Die Klinik besuchte ich an der Universität in Basel drei Semester, dann zwei Semester in Lausanne und die letzten zwei Semester wieder in Basel, wo ich im Herbst 1942 die Fachprüfung für Aerzte bestand.